



ЛЕЧЕНИЕ ДЕГЕНЕРАТИВНЫХ ПОРАЖЕНИЙ ПОЯСНИЧНОГО ОТДЕЛА ПОЗВОНОЧНИКА С ИСПОЛЬЗОВАНИЕМ МЕЖОСТИСТЫХ ДИНАМИЧЕСКИХ ИМПЛАНТАТОВ COFLEX И DIAM

А.Е. Симонович, С.П. Маркин, А.А. Байкалов, Д.В. Храпов

Новосибирский НИИ травматологии и ортопедии

Цель исследования. Обобщение собственного опыта и оценка ближайших результатов хирургического лечения дегенеративных поражений поясничного отдела позвоночника с использованием межостистых динамических имплантатов COFLEX и DIAM.

Материал и методы. Динамическая межостистая фиксация произведена 96 пациентам в возрасте от 23 до 72 лет. Патоморфологическим субстратом клинических синдромов являлись грыжи и протрузии межпозвонковых дисков, остеофиты, дегенеративный стеноз позвоночного канала, сегментарная нестабильность. В 88 случаях межостистую фиксацию сочетали с декомпрессией спинномозговых корешков, в других 8 наблюдениях осуществлена фиксация смежного сегмента при выполнении спондилодеза. Клинические и рентгенологические результаты лечения изучены в сроки до 6 мес. после операции.

Результаты. У обследованных пациентов через 3 и 6 мес. после операции средние значения индекса Освестри снижались до уровня минимальных нарушений. В результате выполнения межостистой фиксации увеличилась высота задних и, в меньшей степени, средних отделов межпозвонкового диска. Несмотря на некоторое уменьшение сегментарного угла, кифотической деформации ни в одном из наблюдений не отмечено. Флексионно-экстензионная подвижность оперированного сегмента в сагиттальной плоскости уменьшилась почти вдвое. Достигнутая коррекция сегментарных взаимоотношений сохранялась и через 6 мес. после операции. Осложнений, связанных с установкой имплантатов, не было. Рентгенологических признаков резорбции костной ткани в зоне контакта с имплантатом не отмечено. Достоверных различий результатов лечения в зависимости от вида использованных межостистых имплантатов (COFLEX и DIAM) не выявлено.

Заключение. Методика динамической межостистой фиксации технически проста, не предполагает разрушения каких-либо анатомических структур позвоночника и может широко применяться не только для устранения, но и для профилактики сегментарной нестабильности.

Ключевые слова: межостистая динамическая фиксация, дегенеративные поражения позвоночника, хирургическое лечение, COFLEX, DIAM.

TREATMENT OF DEGENERATIVE DISEASES
OF THE LUMBAR SPINE WITH COFLEX
AND DIAM DYNAMIC INTERSPINOUS IMPLANTS

A.E. Simonovich, S.P. Markin, A.A. Baikalov, D.V. Khrapov

Objective. To summarize own experience and to assess early results of surgical treatment of the lumbar spine degenerative disease using COFLEX and DIAM dynamic interspinous implants.

Material and Methods. Dynamic interspinous fixation was performed in 96 patients at the age of 23 to 72 years. Pathologic substrate of clinical syndromes was intervertebral disc herniation and protrusion, osteophyte, degenerative spinal stenosis, and spinal segmental instability. In 88 cases interspinous fixation was combined with spinal root decompression, in other 8 cases the adjacent segment fixation was performed in the course of spinal fusion. Clinical and radiological results of the treatment were observed during 6 months after surgery.

Results. Mean values of the Oswestry Disability Index in patients examined at 3 and 6 months postoperatively decreased till the level of minimal lesions. Interspinous fixation resulted in the intervertebral disc height increase in its posterior and, to a lesser degree, middle parts. Despite some decrease in segmental angle, there were no cases of kyphotic deformity. Flexion/extension mobility of the operated segment in a sagittal plane almost halved. The achieved correction of intersegment relations remained unchanged in 6 months after surgery. There were no complications associated with implant insertion. Radiological signs of bone tissue resorption in bone-implant interface were not observed. Reliable differences of the treatment results depending on the type of interspinous implant (COFLEX or DIAM) were not revealed.

Conclusion. The studied technique is feasible, does not assume a destruction of any anatomical spine structures, and can be widely used not only for repair, but also for prevention of segmental instability.

Key Words: interspinous dynamic fixation, degenerative spine diseases, surgical treatment, COFLEX, DIAM.

Hir. Pozvonoc. 2007;(1):21–28.

Несмотря на многообразие существующих хирургических технологий, основной целью оперативного вмешательства при дегенеративных поражениях позвоночника было и остается устранение патоморфологических факторов, определяющих формирование патологических синдромов. Патогенез дегенеративных поражений позвоночного столба складывается из последовательных фаз, среди которых выделяют и фазу нестабильности. Таким образом, стабилизация является важнейшим моментом патогенетически обоснованного лечения дегенеративной патологии позвоночника.

Среди вертебрологов все большее признание обретает идея динамической стабилизации позвоночника, которая заключается в стремлении ограничить патологическую подвижность пораженных сегментов и обеспечить сохранение их физиологической функции. Разработаны разнообразные виды и способы динамической стабилизации позвоночных сегментов, основанные на различных биомеханических принципах и предназначенные как для передней межтеловой, так и для задней фиксации позвоночника. К таковым относятся протезирование межпозвонковых дисков, фиксация так называемой связкой Бронсарда (Bronsard's liga-

ment) [4, 5], «лигаментопластика» по Графу [7, 11], динамическая фиксация инструментарием DYNESYS [15]. Новым типом устройств для стабилизации позвоночника являются межостистые имплантаты COFLEX и DIAM, предназначенные для динамической фиксации поясничных сегментов.

Цель исследования – обобщить собственный опыт и оценить ближайшие результаты хирургического лечения дегенеративных поражений поясничного отдела позвоночника с использованием межостистых динамических имплантатов COFLEX и DIAM.

Материал и методы

В проспективное исследование включено 96 пациентов, оперированных по поводу дегенеративных поражений поясничного отдела позвоночника с использованием имплантатов COFLEX и DIAM. Среди них было 65 мужчин и 31 женщина в возрасте от 23 до 72 лет ($47,2 \pm 8,4$). У 64 больных осуществлена межостистая фик-

сация имплантатами COFLEX, у 32 – имплантатами DIAM.

Имплантат COFLEX фирмы «Paradigm Spine» (рис. 1, 2) изготовлен из титанового сплава и представляет собой U-образную пружину с двумя парами крепежных элементов, которые фиксируют конструкцию к остистым отросткам.

Имплантат DIAM фирмы «Medtronic» изготовлен из силикона, покрытого лавсановой оболочкой с двумя крепежными лигатурами (рис. 3).

Показанием к операции являлось наличие интенсивных, резистентных к консервативной терапии компрессионных корешковых и рефлекторных болевых синдромов, обусловленных дегенеративной патологией позвоночника. Диагностический комплекс включал клинико-неврологическое, рентгенографическое (обзорная и функциональная спондилография) обследования, МРТ и КТ.

Межостистая фиксация одного сегмента произведена у 95 пациентов,



Рис. 1
Имплантат COFLEX
(общий вид)

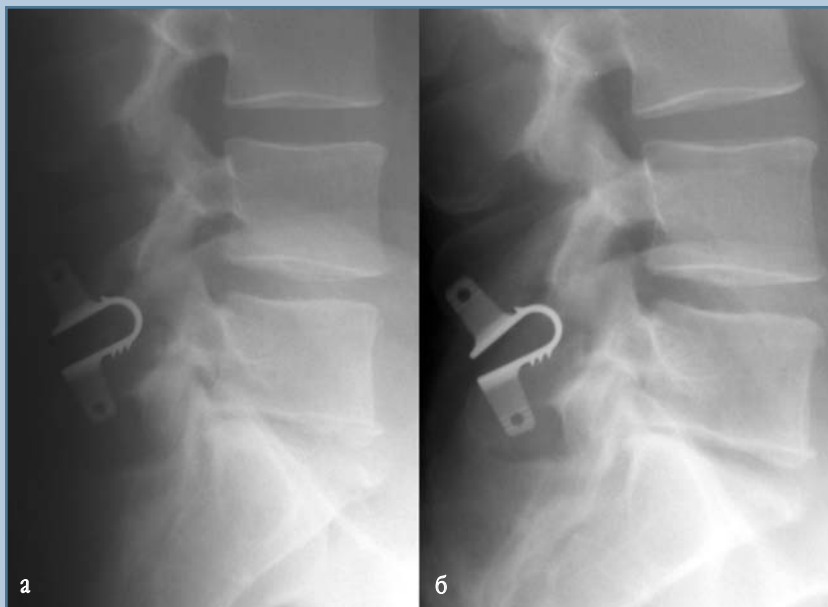

Рис. 2
Изменение формы имплантата COFLEX на функциональных рентгенограммах при флексии (а) и экстензии (б)

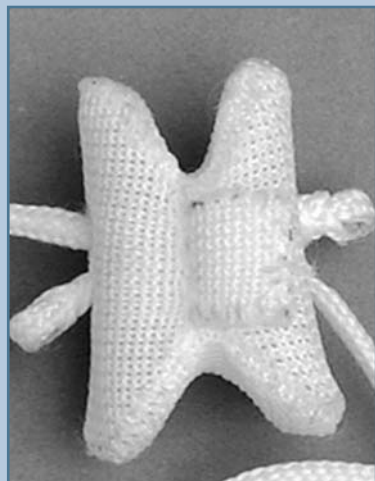


Рис. 3
Имплантат DIAM (общий вид)

в том числе на уровне L₄-L₅ – в 84, на уровне L₃-L₄ или L₂-L₃ – в 11 случаях. Фиксация двух поясничных сегментов (L₃-L₄ и L₄-L₅) выполнена у одного больного. В 88 случаях имплантаты были установлены на уровне предварительно выполненной декомпрессии. У 62 пациентов патоморфологическим субстратом клинической симптоматики являлась грыжа межпозвоночного диска, в том числе в 14 случаях – рецидивировавшая; у 24 больных имелся дегенеративный стеноз позвоночного канала на почве спондилоартроза или краевых остеофитов тел позвонков; у 16 – сочетание грыжи или протрузии диска с дегенеративным стенозом. Во всех наблюдениях имелись отчетливые МРТ-признаки дегенерации межпозвоночного диска: в 72,9 % случаев – III и IV степени, в 18,8 % – II степени, в 5,2 % – V степени и в 3,1 % – I степени по Pfirman [12]. У 8 больных при выполнении спондилодеза произведена динамическая фиксация смежного (переходного) дегенеративно измененного сегмента с целью его разгрузки (рис. 4).

Комплексную оценку результатов лечения проводили через 10–14 дней после операции у 96 пациентов, через

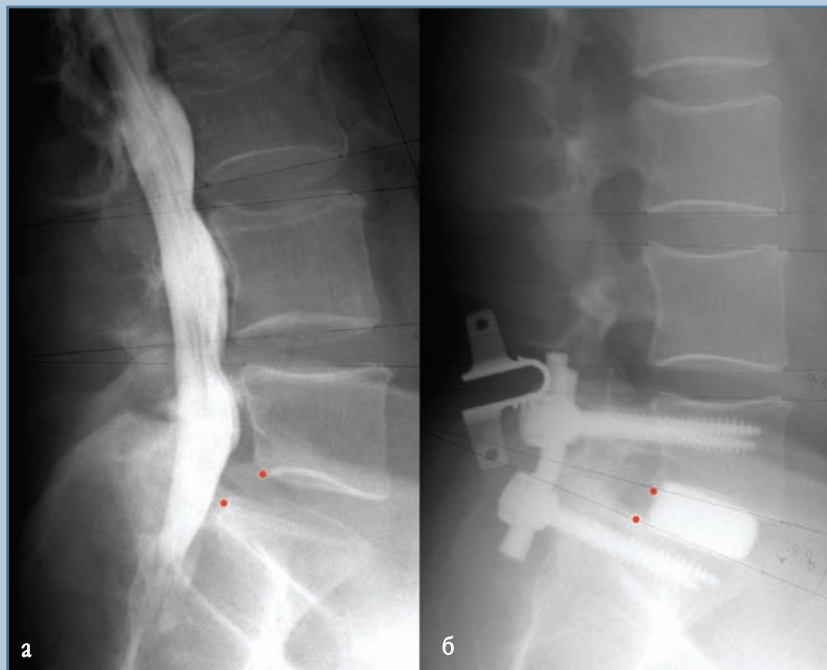


Рис. 4
Миелограмма пациента М., 62 лет, с дегенеративным спондилолистезом L₅ позвонка I степени до операции (а); рентгенограмма того же больного после выполнения транспедикулярной фиксации и межтелового спондилодеза L₅-S₁ в сочетании с межостистой динамической фиксацией L₄-L₅ сегмента (б)

3 мес. – у 62, через 6 мес. – у 40. Оценивали динамику неврологического статуса, интенсивности болевого синдрома по 10-балльной визуально-аналоговой шкале (ВАШ), а также выраженность нарушений функциональной активности пациентов по индексу Освестри (ODI – Oswestry Disability Index).

Для изучения биомеханического эффекта динамической межостистой фиксации проводили рентгенометрические исследования, включая измерение относительной высоты межтелового пространства (в передних, задних и средних отделах), сегментарного угла в нейтральном положении, линейной переднезадней трансляции вышележащего позвонка, флексионно-экстензионной амплитуды сегментарного угла на уровне хирургического вмешательства, угла поясничного лордоза и общего объе-

ма движений в поясничном отделе позвоночника.

Статистическую обработку полученных результатов проводили в статистических программах «Primer of Biostatistics, Version 4.03» и SPSS 11.0 с использованием парного критерия Стьюдента. При значениях $p \leq 0,05$ различия считались достоверными, при $p \leq 0,01$ – высокодостоверными.

Результаты

Опороспособность задних структур позвоночника является необходимым условием эффективности межостистой фиксации. Вместе с тем для адекватной декомпрессии корешков спинного мозга, особенно при дегенеративном стенозе позвоночного канала, нередко требуется резекция дужек и суставных отростков. В на-

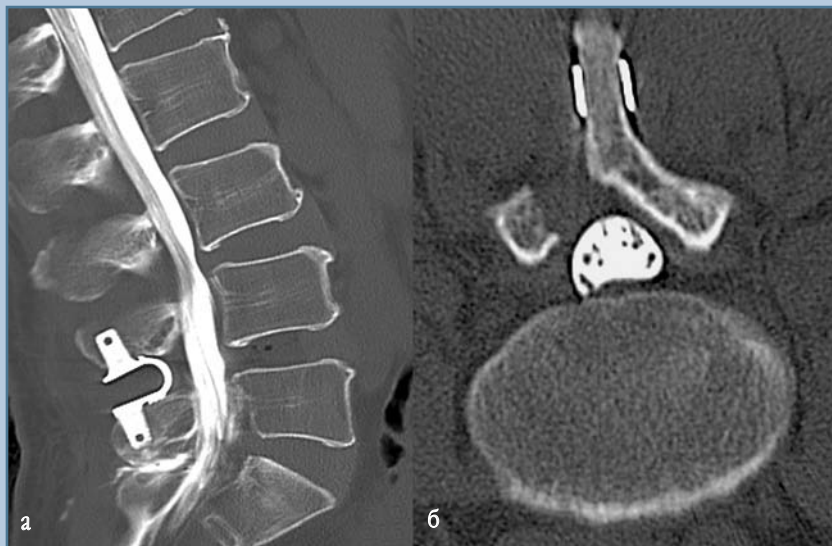


Рис. 5

МСКТ-миелограмма пациента Ш., 54 лет, с правосторонней грыжей L₄–L₅ межпозвонкового диска и миграцией ее фрагмента на уровень тела L₄ позвонка, в сагиттальной (а) и аксиальной (б) плоскостях через 6 мес. после выполнения гемиламинэктомии, удаления грыжи диска и межостистой фиксации имплантатом COFLEX: миграции имплантата, перелома дужки и остистого отростка, резорбции костной ткани в зоне ее контакта с имплантатом не выявлено

дужки или одного из нижних суставных отростков – у 24 (25,0 %). Тем не менее, даже после удаления одного из суставных отростков ни в одном из случаев не выявлено перелома дужки или миграции имплантата (рис. 5).

В послеоперационном периоде у большинства пациентов (93 из 96) полный или значительный регресс болевого синдрома отмечался в течение первой недели, чаще уже на следующий день после операции. Достигнутый результат сохранялся как через 3, так и через 6 мес. наблюдения (рис. 6, 7).

Следует отметить, что методика установки межостистых имплантатов достаточно проста и существенно не увеличивает продолжительности хирургического вмешательства. Длительность декомпрессивно-стабилизирующих операций с межостистой фиксацией определялась, главным образом, этапом декомпрессии и в наших наблюдениях составляла от 45 до 95 мин ($M = 61,0 \pm 10,3$), что вполне сопоставимо с длительностью декомпрессивных микрохирургических вмешательств. Кроме того, по травматичности операции с межостистой фиксацией выгодно отличались от декомпрессивно-стабилизирующих с использованием ригидных транспедикулярных и межтеловых конструкций. Это подтверждает-

ших наблюдениях интерламинэктомия без резекции костных структур или с односторонней резекцией нижнего края полудужки в пределах 2–3 мм произведена у 48 (50,0 %)

больных, интерламинэктомия с резекцией полудужки и (или) суставного отростка на стороне вмешательства в пределах 1/2 их объема – у 16 (16,7 %), удаление более 1/2 полу-

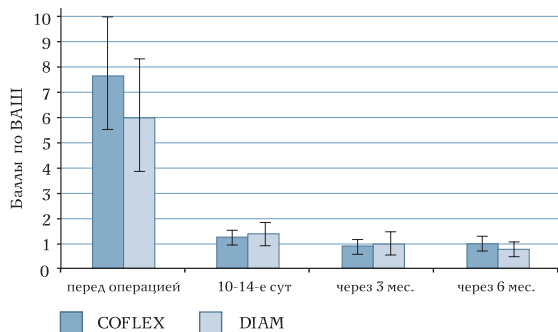


Рис. 6

Динамика интенсивности болевого синдрома в ноге

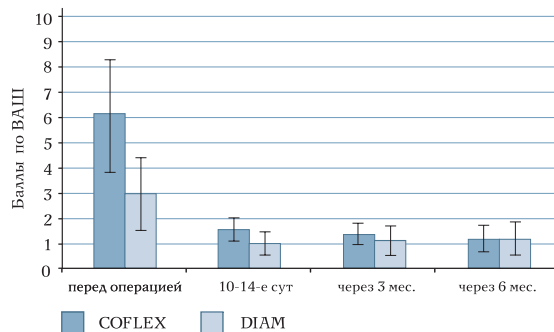


Рис. 7

Динамика интенсивности болевого синдрома в спине

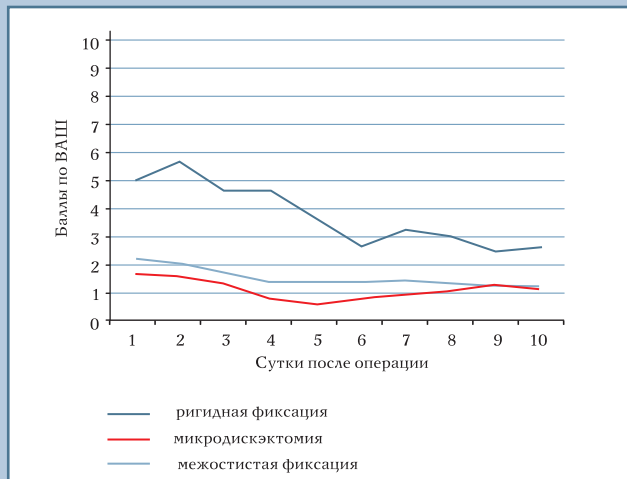

Рис. 8
Динамика интенсивности боли в области операционной раны

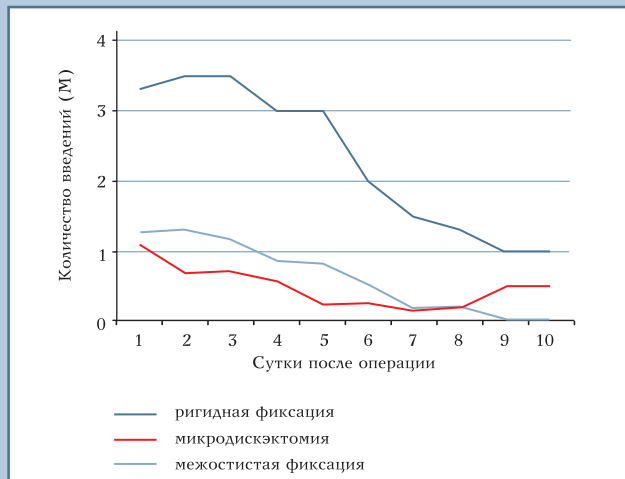

Рис. 9
Потребность в анальгетиках в послеоперационном периоде

ся динамикой интенсивности раневых болей и потребностью в анальгетиках в раннем послеоперационном периоде (рис. 8, 9).

Неврологический дефицит, в отличие от болевого синдрома, регрессировал более длительно, а иногда и неполно, что зависело от давности заболевания и особенностей поражения нервно-сосудистых образований. Полный или частичный регресс неврологического дефицита отмечен у 82 (85 %) пациентов.

Оценку нарушений функциональной активности пациентов проводили при помощи ODI по шкале от 0 до 100 %. При значениях ODI от 0 до 20 % нарушения дееспособности оценивают как минимальные, от 20 до 40 % – как умеренные, от 40 до 60 % – как серьезные, от 60 до 80 % – как инвалидизирующие, от 80 до 100 % – как приковывающие к постели или как преувеличение симптомов. У обследованных нами больных через 3 и 6 мес. после операции средние значения ODI снижались до уровня минимальных нарушений (рис. 10).

Инфекционных осложнений и осложнений, связанных с установ-

кой имплантатов, не было. В одном наблюдении возник краевой некроз кожной раны, который зажил без нагноения. Рентгенологических признаков резорбции костной ткани в зоне контакта с имплантатом в сроки до 6 мес. не отмечено.

Результаты рентгенометрических исследований позволили оценить биомеханический эффект межостистой динамической фиксации. При предоперационном рентгенологическом обследовании у большинства пациентов были выявлены призна-

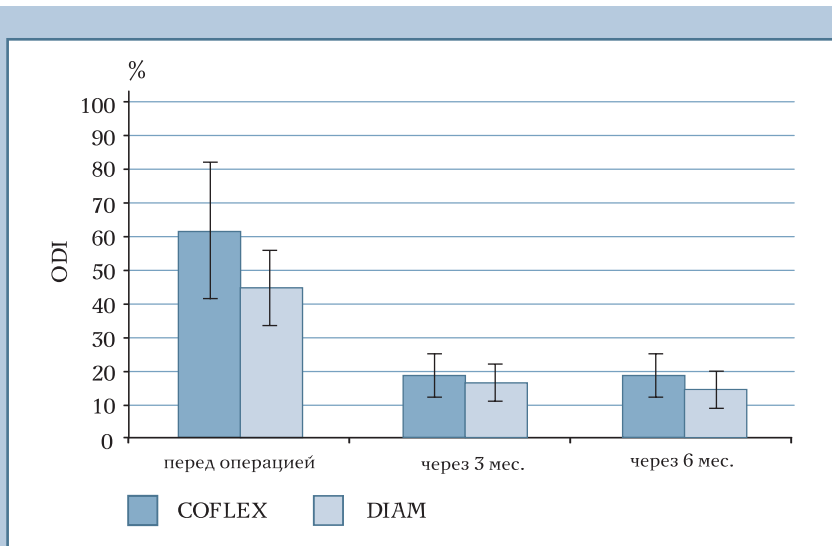


Рис. 10
Динамика индекса Освестри (ODI) у оперированных пациентов

Таблица

Рентгенометрические параметры позвоночника до и после фиксации имплантатами COFLEX и DIAM (М ± m)

Параметры	Результаты измерений		
	перед операцией	через 10–14 сут после операции	через 3–6 мес. после операции
Относительная высота межтелового пространства на уровне фиксации в переднем отделе			
COFLEX	0,30 ± 0,13	0,29 ± 0,11	0,29 ± 0,13
DIAM	0,33 ± 0,10	0,33 ± 0,08	0,31 ± 0,11
Относительная высота межтелового пространства на уровне фиксации в заднем отделе			
COFLEX	0,19 ± 0,06	0,25 ± 0,05 (p = 0,01)	0,24 ± 0,08 (p = 0,03)
DIAM	0,20 ± 0,07	0,24 ± 0,06 (p = 0,01)	0,23 ± 0,08 (p = 0,02)
Относительная высота межтелового пространства на уровне фиксации в среднем отделе			
COFLEX	0,25 ± 0,08	0,27 ± 0,08	0,27 ± 0,11
DIAM	0,27 ± 0,07	0,29 ± 0,07	0,29 ± 0,09
Сегментарный угол, град.			
COFLEX	4,80 ± 6,01	2,61 ± 4,72 (p = 0,05)	2,81 ± 5,02 (p = 0,01)
DIAM	7,01 ± 5,76	5,60 ± 2,90	5,84 ± 3,24
Амплитуда сегментарного угла, град.			
COFLEX	7,12 ± 4,06	*	4,02 ± 3,84 (p = 0,04)
DIAM	9,17 ± 4,52	*	5,52 ± 3,12 (p = 0,02)
Величина линейной трансляции, мм			
COFLEX	-0,89 ± 2,05	-0,56 ± 1,04	-0,54 ± 1,08
DIAM	-0,75 ± 1,80	-0,49 ± 1,09	-0,51 ± 1,02
Угол поясничного лордоза, град.			
COFLEX	39,10 ± 22,57	39,42 ± 10,87	40,22 ± 14,20
DIAM	37,73 ± 19,41	40,42 ± 11,83	40,12 ± 14,30
Общий объем движений в поясничном отделе, град.			
COFLEX	30,06 ± 16,43	*	33,12 ± 12,24
DIAM	38,75 ± 17,22	*	40,88 ± 13,84

* в раннем послеоперационном периоде функциональная спондилография не производилась.

ки гипермобильности или сегментарной нестабильности. В частности, флексионно-экстензионная гиперангуляция и линейная трансляция более 3 мм в сагитальной плоскости отмечены у 38 (39,6 %), тракционные шпоры – у 92 (95,8 %), ретролистез в нейтральном положении более 3 мм – у 18 (18,8 %), вакуум-феномен – у 3 (3,1 %) больных. После установки межостистых имплантатов COFLEX и DIAM отмечено увеличение высоты задних и, в меньшей степени, средних отделов межтеловых пространств при неизменившейся высоте передних отделов. Соответственно сегментарный угол уменьшился, но кифоза на уровне вмешательства ни в одном из случаев не отмечено. Угол поясничного лордоза остался тем же, что и до операции. Важно отметить,

что динамическая межостистая фиксация ограничила подвижность в оперированных сегментах, о чем свидетельствует уменьшение флексионно-экстензионной амплитуды сегментарного угла. Вместе с тем общий объем движений в поясничном отделе позвоночника не изменился (табл.).

Каких-либо достоверных различий между рентгенометрическими параметрами позвоночника в зависимости от вида использованных межостистых имплантатов не отмечено. Достигнутая в результате динамической фиксации коррекция сегментарных взаимоотношений сохранялась как через 3, так и через 6 мес. наблюдения.

Обсуждение

До недавнего времени спондилез являлся безальтернативным способом хирургического лечения сегментарной нестабильности. Использование современных имплантируемых конструкций и материалов позволяет добиться формирования межтелового блока более чем в 90 % случаев. Однако, как известно, клинические результаты спондилеза при дегенеративных поражениях позвоночника далеко не всегда так же хороши, как рентгенологические.

До сих пор среди вертебрологов нет единого мнения относительно конкретных показаний к выполнению стабилизации позвоночника при различных формах его дегенеративного поражения. Такая ситуация

обусловлена, по меньшей мере, двумя причинами: во-первых, отсутствием четких критериев и достоверных методик для оценки нормальной и патологической подвижности в позвоночном сегменте и, во-вторых, несовершенством хирургических технологий. Одни хирурги, стремясь избежать достаточно инвазивных и дорогостоящих стабилизирующих операций, отдают предпочтение декомпрессивным вмешательствам, другие же, напротив, считают стабилизацию залогом успеха в лечении дегенеративной патологии позвоночника. Однако как декомпрессивные, так и стабилизирующие операции имеют свои недостатки. Декомпрессивные операции могут вызывать или усиливать нестабильность позвоночника. Различные виды спондилодеза более инвазивны и сопряжены с более высоким риском хирургических осложнений. Кроме того, ригидная фиксация увеличивает нагрузку на смежные позвоночные сегменты и может способствовать их ускоренной дегенерации [3, 6, 14]. С этих позиций более физиологична динамическая фиксация, поскольку она направлена на сохранение контролируемого уровня подвижности позвоночных сегментов.

В ряду последних разработок в области динамической фиксации поясничных сегментов – межостистые имплантаты COFLEX и DIAM. Как известно, при дистракции остистых отростков происходит натяжение желтой связки, задних отделов фиброзного кольца и реклинация суставных отростков, в результате чего увеличиваются размеры позвоночного канала и межпозвонковых отверстий. Это послужило основанием для использования ригидных и динамических межостистых имплантатов при некоторых формах дегенеративного стеноза позвоночного канала, а также для стабилизации позвоночника [8, 10].

Нами проанализирован собственный опыт применения имплантатов COFLEX и DIAM для хирургического лечения поясничного остеохондроза. Динамическая межостистая фиксация

была произведена 96 пациентам. Патоморфологическим субстратом клинических синдромов являлись грыжи и протрузии межпозвонковых дисков, остеофиты, дегенеративный стеноз позвоночного канала, сегментарная нестабильность. В 88 случаях межостистую фиксацию сочетали с декомпрессией спинно-мозговых корешков, в других 8 наблюдениях осуществлена динамическая фиксация смежного сегмента при выполнении спондилодеза. Клинические результаты лечения, изученные в сроки до 6 мес. после операции, оказались весьма обнадеживающими, что соответствует пока немногочисленным литературным данным [1, 2, 13].

Несомненными достоинствами динамической фиксации имплантатами COFLEX и DIAM являются малая травматичность и простота выполнения хирургического вмешательства. Осложнений, связанных с использованием имплантатов, не было. Рентгенологический контроль в сроки до 6 мес. после операции не выявил миграции и разрушения имплантатов, а также резорбции костной ткани на границе с ними. Рентгенометрические исследования показали, что динамическая межостистая фиксация имплантатами COFLEX и DIAM увеличивает высоту задних и, в меньшей степени, средних отделов межпозвонкового диска. Несмотря на некоторое уменьшение сегментарного угла, кифотической деформации на уровне вмешательства ни в одном из наблюдений не отмечено.

Межостистая динамическая фиксация в значительной мере ограничила флексивно-экстензионную подвижность оперированного сегмента в сагиттальной плоскости, о чем свидетельствовало почти двухкратное уменьшение флексивно-экстензионной амплитуды сегментарного угла. Выявленная перед операцией гипермобильность во всех случаях была устранена. Клинико-рентгенологические исследования не позволили нам оценить влияние межостистой фиксации на сегментарную подвижность в аксиальной и фронтальной

плоскостях. Однако в исследованиях, проводившихся на препаратах позвоночника человека *in vitro*, фиксация имплантатом COFLEX ограничивала не только флексивно-экстензионную, но и аксиальную ротационную подвижность дестабилизированных поясничных сегментов [9].

Заключение

Динамическая межостистая фиксация имплантатами COFLEX и DIAM ограничивает сегментарную подвижность поясничных сегментов, а также уменьшает нагрузку на суставные отростки и задние отделы межпозвонкового диска. Данная методика технически проста, не предполагает разрушения каких-либо анатомических структур позвоночника и может широко применяться не только для устранения, но и для профилактики сегментарной нестабильности.

Недостаточные сроки наблюдения не позволили оценить эффективность динамической межостистой фиксации по сравнению с традиционными способами хирургического лечения, хотя теоретически можно полагать, что сохранение контролируемого уровня подвижности в оперированных позвоночных сегментах обеспечивает оптимальные условия для адаптации пациентов к обычному образу жизни. Целесообразно определение более четких показаний к такому виду стабилизации в зависимости от особенностей дегенеративных изменений позвоночника, а также изучение отдаленных результатов ее применения.

Литература

1. **Аделт Д, Рацдорф КИ.** Лечение стеноза позвоночного канала с использованием динамического межостистого имплантата «Кофлекс»: результаты 154 наблюдений // Хирургия позвоночника. 2006. № 3. С. 88–89.
2. **Миронов С.П., Ветрилл С.Т., Швец В.В. и др.** Первый опыт применения межостистых стабилизирующих имплантатов при оперативном лечении остеохондроза пояснично-крестцового отдела позвоночника // Вестн. травматол. и ортопед. им. Н.Н. Приорова. 2006. № 2. С. 45–50.
3. **Аота У, Kumano К, Hirabayashi S.** Postfusion instability at the adjacent segments after rigid pedicle screw fixation for degenerative lumbar spinal disorders // J. Spinal Disord. 1995. Vol. 8. P. 464–473.
4. **Caserta S, La Maida G.A., Misaggi B, et al.** Elastic stabilization alone or combined with rigid fusion in spinal surgery: a biomechanical study and clinical experience based on 82 cases // Eur. Spine J. 2002. Vol. 11. Suppl. 2. P. S192–S197.
5. **Caserta S, Misaggi B, Peroni D, et al.** Elastic stabilization combined with rigid fusion: a prevention of pathology of the border area. Proceedings of the XXIV National Congress of the Italian Spine Society // Eur. Spine J. 2001. Vol. 10. P. 352–362.
6. **Etebar S, Cahill D.W.** Risk factors for adjacent-segment failure following lumbar fixation with rigid instrumentation for degenerative instability // J. Neurosurg. 1999. Vol. 90. Suppl. 2. P. 163–169.
7. **Gardner A, Pande K.C.** Graf ligamentoplasty: a 7-year follow-up // Eur. Spine J. 2002. Vol. 11. Suppl. 2. P. 157–163.
8. **Kaech D.L., Jinkins J.R.** The interspinous «U»: a new restabilization device for the lumbar spine // In: Spinal Restabilization Procedures. Amsterdam: Elsevier Science, 2002. P. 355–362.
9. **Tsai K.-J., Murakami H., Lavery G.L., et al.** A biomechanical evaluation of an interspinous device (coflex device) used to stabilise the lumbar spine // Paradigm Spine J. 2006. N 1.
10. **Lee J, Hida K, Seki T, et al.** An interspinous process distractor (X STOP) for lumbar stenosis in elderly patients: preliminary experiences in 10 consecutive cases // J. Spinal Disord. Tech. 2004. Vol. 17. P. 72–77.
11. **Markwalder T.M., Wenger M.** Dynamic stabilization of lumbar motion segments by use of Graf's ligaments: results with an average follow-up of 7.4 years in 39 highly selected, consecutive patients // Acta Neurochir. (Wien). 2003. Vol. 145. P. 209–214.
12. **Pfirrmann C.W., Metzdorf A., Zanetti M., et al.** Magnetic resonance classification of lumbar intervertebral disc degeneration // Spine. 2001. Vol. 26. P. 1873–1878.
13. **Schiavone A.M., Pasquale G.** The use of disc assistance prostheses (Diam) in degenerative lumbar pathology: Indications, technique, and results // Ital. J. Spinal Disord. 2003. Vol. 3. P. 213–220.
14. **Schlegel J.D., Smith J.A., Schleusener R.L.** Lumbar motion segment pathology adjacent to thoracolumbar, lumbar and lumbosacral fusions // Spine. 1996. Vol. 21. P. 970–981.
15. **Stoll T.M., Dubois G., Schwarzenbach O.** The dynamic neutralization system for the spine: a multi-center study of a novel non-fusion system // Eur. Spine J. 2002. Vol. 11. Suppl. 2. P. 170–178.

Адрес для переписки:

Симонович Александр Евгеньевич
630091, Новосибирск, ул. Фрунзе, 17,
НИИТО,
ASimonovich@niito.ru

Статья поступила в редакцию 26.10.2006