

Сравнительная характеристика методов лечения дефектов суставного хряща коленного сустава

Голубев Г.Ш., Кролевец И.В., Жданов В.Г., Голубев В.Г., Бараненков А.А., Петручек А.С.

Кафедра травматологии и ортопедии, ЛФК и спортивной медицины Ростовского государственного медицинского университета. МЛПУЗ «Городская больница №1 им. Н.А. Семашко» г. Ростова-на-Дону

Введение. Лечение дефектов гиалинового хряща суставов нижних конечностей представляет собой сложную ортопедическую проблему. До появления методов имплантации аутохондроцитов и остеохондротрансплантационных техник предпринимались попытки закрытия остеохондральных дефектов надкостничными, перихондральными трансплантатами, проведением стимуляции костного мозга, дриллинга и microfracture^{1,2}. В течение последних 10-15 лет развиваются технологии аутохондротрансплантации, происходит внедрение материалов, созданных методами тканевой инженерии^{3,4,5}.

Целью настоящего исследования являлось сравнение клинической эффективности широко используемой абразивной пластики и методов пластики дефектов двухслойной мембраной Chondrogide^(***).

Материал и методы. В период с 2005 по 2007 гг в ортопедическом отделении у 255 пациентов проведены артроскопические оперативные вмешательства по поводу артроза коленного сустава. Демографическая структура описываемой группы пациентов представлена в таблице (см. Таблица 1)

Таблица 1 Распределение пациентов по полу и возрасту

	Количество	Минимум, лет	Максимум, лет	Средний возраст, лет	Среднеквадратическое отклонение
Женщины	143	22	75	40	14
Мужчины	112	22	71	49	13
ВСЕГО	255	22	75	44	11

Показаниями к оперативному лечению служили рецидивирующий болевой синдром в коленном суставе, персистирующие синовиты с предшествующим неэффективным консервативным лечением и прогрессирующие функциональные расстройства (контрактура, ограничение способностей к выполнению бытовых манипуляций).

Предоперационное обследование, помимо рутинных методов, включало ядерно-магнитно-резонансную томографию у 38 (15%) пациентов, ультразвуковое исследование у 134 (54%) больных, а также оценку функции суставов по шкале KOOS^{6,7} у всех пациентов.

Рентгенологическая стадия заболевания определялась по классификации Kellgren-Lawrence⁸. Степень повреждения гиалинового хряща оценивалась во время артроскопии с использованием классификации Outerbridge⁹. Решение о способе пластики дефектов, соответствовавших стадиям Outerbridge-II – Outerbridge-IV принималось с учетом возраста и степени функциональной активности и пациента.

В ходе артроскопической операции (артроскопическая стойка Smith & Nephew) осуществлялась визуальная диагностика патологии, определялась степень повреждения гиалинового хряща, проводился дебридмент и принималось решение о способе пластики дефекта хряща: скарификационная пластика, microfracture, пластика дефекта двухслойной мембраной Chondrogide, мозаичная аутохондропластика. В настоящей публикации проводится сравнение функциональных результатов, полученных при обработке плоскост-

ных дефектов суставных поверхностей мыщелков бедренной кости.

Выполнялся тщательный дебридмент поверхности дефекта, в ходе которого удалялись все нестабильные (отслоенные) фрагменты хрящевой ткани, после чего поверхность выскабливалась до замыкательной пластинки. Края дефекта сглаживались. Абразивная хондропластика осуществлялась в соответствии с описанием^{10,11}. Целесообразность этой манипуляции, направленной на удаление некротизированных хряща и замыкательной пластинки с созданием васкуляризируемой поверхности, заключается в создании условий для покрытия зоны хрящевого дефекта кровяным сгустком с последующей его перестройкой в фиброзный хрящ^{12,13}.

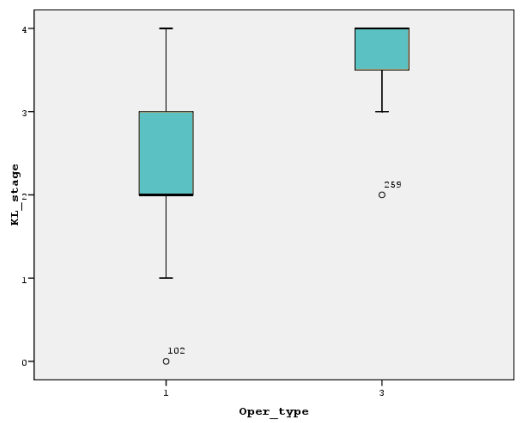
Пластика дефекта двухслойной мембраной Chondrogide осуществлялась в соответствии с протоколом, рекомендованным компанией-изготовителем¹⁴.

Оценка среднесрочных (от 6 до 32 мес.) результатов производилась методом телефонного анкетирования по критериям KOOS, и сравнением оценок, полученных до операции и в момент анкетирования или контрольного осмотра.

Результаты клинических исследований накапливались в таблицах Microsoft Excel. Статистическая обработка осуществлялась средствами Microsoft Excel и пакета SPSS (SPSS 15.0 for Windows Evaluation Version Release 15.0.0 (6 Sep 2006) Copyright (c) SPSS Inc., 1989 – 2006 All rights reserved.). Рассчитывались средние величины измеряемых показателей, коэффициенты корреляции между ними, оценивалась достоверность разли-

чий по критериям Mann-Whitney U tests. Показатели считались достоверными при уровне значимости $p < 0.05$.

Результаты. Среднесрочные результаты прослежены у 59 (54%) из 109 пациентов, оперированных методом абразивной хондропластики и мембраной Chondrogide. У 8 осмотренных пациентов (7,3% от общего количества оперированных) через 9-12 мес. после проведенного вмешательства отмечено ухудшение функциональных показателей.



У 4 пациентов, перенесших хондропластику с использованием двухслойной мембраны Chondrogide, через 6 мес после операции проведена контрольная артроскопия.

Распределение пациентов по классификационным категориям Kellgren-Lawrence и Outerbridge, определенным в дооперационном периоде, приведено на гистограммах (см. Рисунок 1).

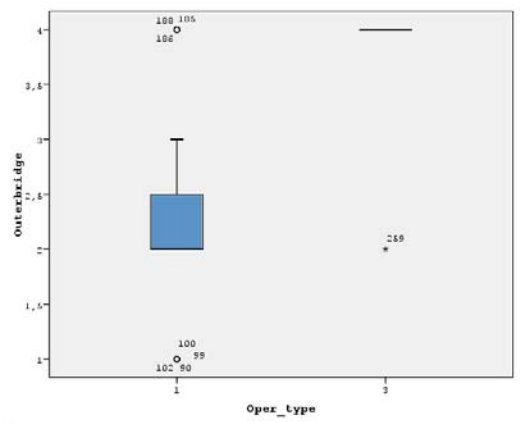


Рисунок 1 Распределение пациентов по тяжести поражения сустава в соответствии с рентгенологическими (А) и артроскопическими данными (В)

Распределение пациентов по типу выполненных оперативных вмешательств показано в таблице (см. Таблица 1). Очевидно, что анализируемая группа неоднородна по количеству наблюдений в каждой подгруппе, определяемой характером оперативного вмешательства, поэтому для сравнения показателей использовались непараметрические методы статистического анализа.

Распределение пациентов по типу выполненных оперативных вмешательств показано в таблице (см. Таблица 1). Очевидно, что анализируемая группа неоднородна по количеству наблюдений в каждой подгруппе, определяемой характером оперативного вмешательства, поэтому для сравнения показателей использовались непараметрические методы статистического анализа.

Таблица 2 Распределение пациентов по типу артроскопических операций в группе, доступной для повторного осмотра

Код и вид оперативного вмешательства	Частота, колич. человек
1 – Артроскопия + суставная прокачка, абразивная пластика	52
3- Артроскопия + суставная прокачка, пластика ChondroGide	7
Всего	59

Планирование вида оперативного вмешательства осуществлялось с учетом стадии заболевания по Kellgren-Lawrence, однако окончательное решение принималось хирургом в зависимости от степени поражения гиалинового хряща по Outerbridge. Учитывалась также возможность использования пациентом дорогостоящих биоматериалов, поэтому вид 3 оперативного вмешательства (Таблица 2) предпринят только у пациентов с тяжелым поражением гиалинового хряща. В дооперационном периоде функциональные расстройства суставов у пациентов, перенесших пластику материалом Chondrogide, были более выраженными, чем в у пациентов, у которых была про-

ведена абразивная хондропластика. Это подтверждается диаграммой распределения оперативных вмешательств по типу в зависимости от степени тяжести поражения гиалинового хряща (Рисунок 2). Оба использованных метода обеспечивали статистически достоверное улучшение функционального состояния оперированных суставов по оценкам KOOS, о чем свидетельствуют результаты сравнения средних оценок в до- после- операционном периоде в зависимости от типа проведенной операции (см. Таблица 3).

Таблица 3 Сравнение средних оценок функции коленного сустава по KOOS в до- и после- операционном периоде (тест Wilcoxon, $p < .05$)

ТИП ОПЕРАЦИИ	КОЛИЧЕСТВО НАБЛЮДЕНИЙ	СРЕДНИЙ ОТРИЦАТЕЛЬНЫЙ РАНГ	Z	СТАТИСТИЧЕСКАЯ ЗНАЧИМОСТЬ (2-СТОРОННЯЯ)
1	52	12	-4,230	,000
3	7	,00	-2,37	,018

Тем не менее, наилучшие функциональные результаты в ближайшем послеоперационном периоде (6-8 мес) получены после пластики дефектов двухслойными мембранами (см. Рисунок 3).

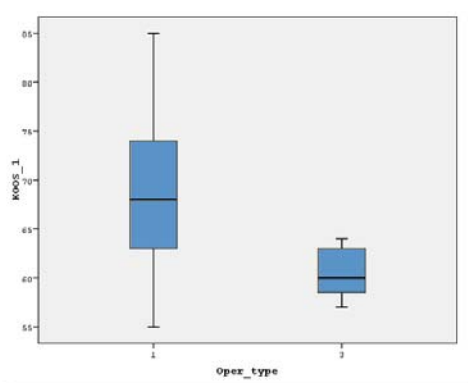


Рисунок 2 Оценка функции суставов в дооперационном периоде.

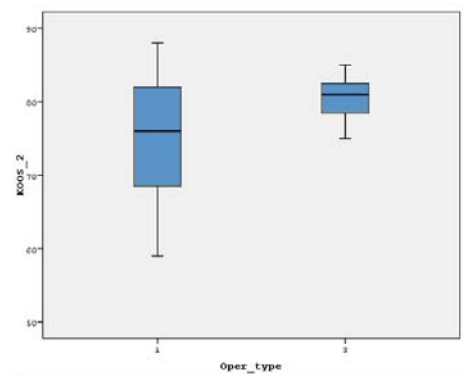


Рисунок 3 Средние оценки функции коленного сустава в послеоперационном периоде в зависимости от типа оперативного вмешательства (см. обозначения в Таблица 2)

Контрольные артроскопии, проведенные через 6 мес после мембранной хондропластики, подтвердили хорошую интеграцию мембран с подлежащей замыкательной пластинкой. Мембрана замещена фиброзно-хрящевой тканью с участками гиалинового хряща. На границе мембраны и нативного хряща – участки гипертрофии (см.). Макроскопически суставная поверхность гладкая, без участков отслойки. Создается впечатление о резорбции мембраны, однако это не было подтверждено микроскопически, поскольку биопсия не проводилась.

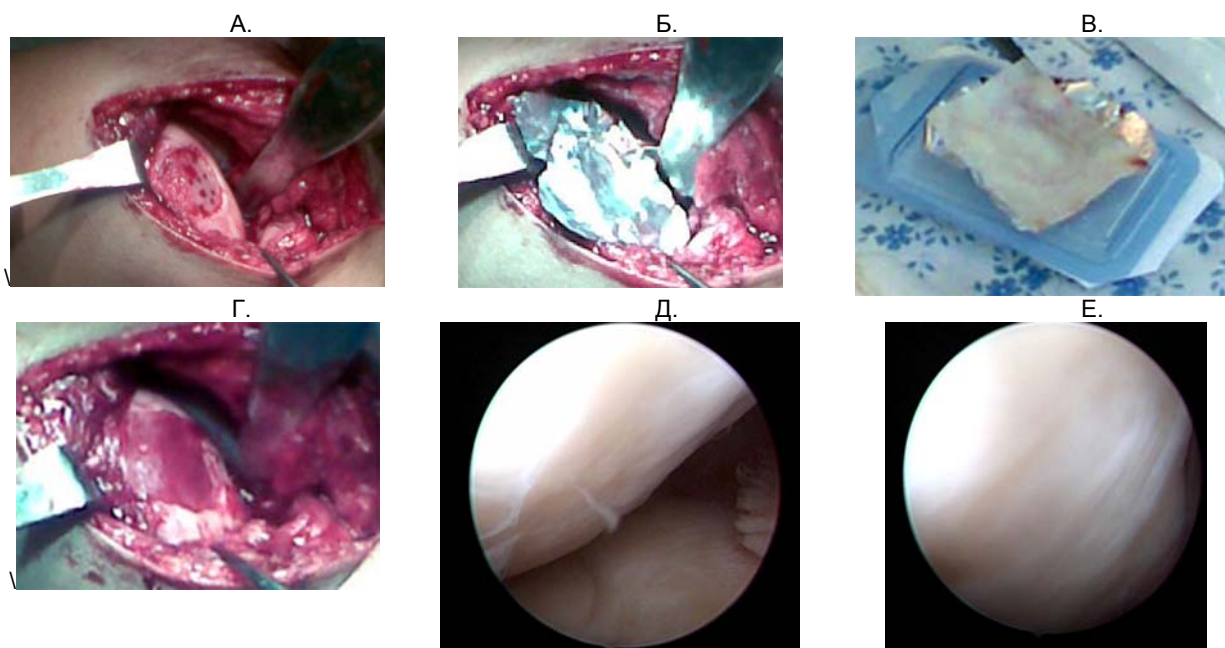


Рисунок 4 Этапы пластики дефекта двуслойной мембраной Chondrogide. А – дефект подготовлен, выполнена перфорация замыкательной пластинки; Б – этап измерения площади дефекта и нанесения его контуров на фольгу; В- хрящевая матрица подготовлена к разрезанию; Г – матрица наклеена на подготовленную поверхность; Д – зона трансплантации через 6 мес (артроскопически); Е – участки гипертрофии в зоне перестройки матрицы (артроскопически).

Дискуссия. Клиническая целесообразность пластики дефектов гиалинового хряща коленного сустава не подлежит сомнению. Однако в специальной литературе происходит постоянное обсуждение преимуществ и недостатков известных методов.

Считается, что положительный эффект лаважа как такового и лаважа с дебридментом обусловлен освобождением сустава от детрита^{15, 16}. Во время лаважа синовиальная жидкость также полностью вымывается из сустава.

Однако, в экспериментальных условиях показано, что ирригация жидкости оказывает негативный эффект на хрящевой метаболизм. Все ирригационные жидкости, используемые при артроскопии, ингибируют синтез протеогликанов, причем наиболее щадящим является раствор Рингера^{17, 18, 19}. Компенсация отрицательного воздействия ирригационных жидкостей на синовиальную среду сустава может быть достигнута сочетанием лаважа с введением препаратов гиалуроновой кислоты²⁰ (3 инъекции с недельным интервалом). Показано,

что клиническая эффективность может быть повышена проведением дебридмента суставных поверхностей в комбинации с лаважем озонированным изотоническим раствором²¹.

Закрытие значимых дефектов суставных поверхностей требует применения методов хондропластики: периостальные и перихондральные трансплантаты, методы костномозговой стимуляции. Отдаленные результаты этих техник противоречивы. Экспериментальные данные свидетельствуют об эффективности трансплантации менисков в дефект хряща. Несмотря на отсутствие гиалинизации, ближайшие результаты аллотрансплантации глубоководнозамороженных менисков в дефекты хряща оказались эффективными^{22, 23}.

Хорошие ближайшие и отдаленные результаты демонстрируют мозаичная аутоостеохондропластика^{24, 25} и процедура microfracture²⁶.

Имплантация аутологичных хондроцитов – один из устоявшихся методов лечения хондральных дефектов²⁷. Некоторые проспективные исследования показывают субъективные и объективные доказательства улучшения функции суставов после этих вмешательств. Данные ЯМРТ, повторных вмешательств и биопсии показывают образование почти нормального хряща у значительного числа пациентов. На основании этих исследований аутохондротрансплантация может быть признана одним из наиболее эффективных методов лечения повреждений суставного хряща^{28, 29, 30}. Тем не менее, метод не свободен от недостатков в виде широкого хирургического доступа, существенной технoзависимости, присутствия периостальной пластинки, удерживающей клетки на месте^{31, 32}.

В качестве альтернативы имплантации аутологичных хондроцитов в настоящее время широко распространяются новые методы тканевой инженерии, использующие хондроциты, «посаженные» на биологические матрицы из гиалуроновой кислоты, коллагеновые мембраны, этилоколлагеновый гель^{33, 34}. Несмотря на широкое рас-

пространение этих методов, некоторые аспекты их применения нуждаются в лучшем определении. Показано, что дифференцировка аутохондроцитов и их пролиферативные способности в биологических мембранах весьма хороши. Однако, все еще мало информации о характеристиках клеток при мембранных технологиях аутохондротрансплантации³⁵.

Культура хондроцитов может пойти по пути дедифференцировки, включающей фибробластоподобную перестройку, снижение синтеза коллагена II типа и агрегированных протеогликанов, повышение экспрессии коллагена I типа. Химические и ультраструктурные характеристики матрикса могут оказывать существенное влияние на соседствующие хондроциты в культуре. Появление мембраны из коллагена I типа придает матриксу свойства, идеально подходящие для инжениринга хрящевой ткани^{36, 37, 38}.

В то же время, наличие большого количества живых, хорошо дифференцированных клеток определяет успех всех этих методов^{39, 40}.

Данные, полученные при клиническом применении биологической двухслойной мембраны Chondrogide, свидетельствуют о возможности замещения обширные дефектов гиалинового хряща коленного сустава без нанесения дополнительной травмы суставу и с хорошими клиническими результатами, по крайней мере, в ближайшем периоде.

Выводы:

Сочетание артроскопического лаважа, абразивной пластики или пластики двухслойной мембраной Chondrogide обеспечивают достоверное улучшение функции оперированного сустава.

Частота неудовлетворительных результатов в анализируемой группе не превышает 7,3%.

Использование двухслойной мембраны Chondrogide позволяет закрывать обширные дефекты суставных поверхностей без нанесения дополнительной травмы суставу.

Сведения об авторах

ФИО	Ученая степень, звание	Должность
Голубев Г.Ш.	Д.м.н., профессор	Заведующий кафедрой травматологии и ортопедии, ЛФК и спортивной медицины РостГМУ.
Кролевец И.В.	Д.м.н.	Ассистент кафедры травматологии и ортопедии, ЛФК и спортивной медицины РостГМУ.
Жданов В.Г.	К.м.н.	Главный врач МЛПУЗ «Городская больница №1 им Н.А. Семашко» г. Ростова-на-Дону
Голубев В.Г.		Врач-ординатор МЛПУЗ «Городская больница №1 им Н.А. Семашко» г. Ростова-на-Дону
Бараненков А.А.		МЛПУЗ «Городская больница №1 им Н.А. Семашко» г. Ростова-на-Дону
Петручек А.С.		МЛПУЗ «Городская больница №1 им Н.А. Семашко» г. Ростова-на-Дону

Адрес для переписки: golub@donpac.ru

Библиография

- 1 Knutsen G, Engebretsen L, Ludvigsen TC, Drogset JO, Grontvedt T, Solheim E, Strand T, Roberts S, Isaksen V, Johansen O (2004) Autologous chondrocyte implantation compared with microfracture in the knee. A randomized trial. *J Bone Joint Surg Am* 86A:455–464
- 2 O'Driscoll S, Keely FW, Salter RB (1988) Durability of regenerated articular cartilage produced by free autogenous periosteal grafts in major full-thickness defects in joint surfaces under influence of continuous passive motion. *J Bone Joint Surg Am* 70:595–606
- 3 Hangody L, Karpathi Z (1994) A new surgical treatment of localized cartilaginous defects of the knee. *Hung J Orthop Traum* 37:237

- 4 Hart, R., Janecek, M., Visna, P., Bucek, P., Kocis, J., 2003. Mosaicplasty for the treatment of femoral head defect after incorrect resorbable screw insertion. *Arthroscopy: The Journal of Arthroscopic & Related Surgery* 19, e137-e141.
- 5 Pietsch, M., Hofmann, S., 2007. [Surgical treatment of knee joint osteoarthritis in the middle-aged patient]. *Wien Med Wochenschr* 157, 7-15.
- 6 Roos EM, Roos HP, Lohmander LS, Ekdahl C and Beynonn BD Knee Injury and Osteoarthritis Outcome Score (KOOS) – development of a self-administered outcome measure *J Orthop Sports Phys Ther* 1998, 28:88-96
- 7 Roos EM Effectiveness and practice variation of rehabilitation after joint replacement *Curr Opin Rheumatol* 2003, 15:160-162
- 8 Kellgren JH, Lawrence JS: Radiological assessment of osteoarthritis. *Ann Rheum Dis* 1957, 16:494-502.
- 9 Outerbridge, R.E., 1961. The etiology of chondromalacia patellae. *J Bone Joint Surg Br* 43-B, 752-757.
- 10 Kim, H.K., Moran, M.E., Salter, R.B., 1991. The potential for regeneration of articular cartilage in defects created by chondral shaving and subchondral abrasion. An experimental investigation in rabbits. 73, 1301-1315.
- 11 Terri-Ann N. Kelly, K.W.N., Christopher C.-B. Wang, Gerard A. Ateshian and Clark T. Hunga, 2006. Spatial and temporal development of chondrocyte-seeded agarose constructs in free-swelling and dynamically loaded cultures. *Journal of Biomechanics* 39 IS - 8, 1489 EP- 1497.
- 12 McEldowney, A. J., and Weiker, G. G.: Open-knee Magnuson debridement as conservative treatment for degenerative osteoarthritis of the knee. *J. Arthroplasty*, 10: 805-809, 1995.
- 13 Linschoten, N. J., and Johnson, C. A.: Arthroscopic debridement of knee joint arthritis: effect of advancing articular degeneration. *J. Southern Orthop. Assn.*, 6: 25-36, 1997.
- 14 <http://www.mst.ru/downloads/geistlich/rus/Chondro-Gide-Rus.pdf>
- 15 Hempfling H (2003) Ergebnisse der Lavage beim Knorpelschaden. In: Jerosch J, Heisel J, Imhoff A.B Fortbildung Orthop?die-Traumatologie 7 Knorpelschaden. Steinkopf Verlag, Darmstadt
- 16 Muckley TH, Hempfling H (1996) Ergebnisse der arthroskopischen Lavage und des Debridements beim Knorpelschaden. In: Chir. Praxis. M?nchen: Hans Marseille Verlag GmbH, 51:659-672
- 17 Bulstra S, Kuijjer R, Jansen E, Douw C (2000) The effect of hyaluronan on osteo-arthritic chondrocyte metabolism in the rabbit. *OARSI, Barcelona*
- 18 Reagan BF, McInerney VK, Treadwell BV, Zarins B, Mankin HJ (1983) Irrigating solutions for arthroscopy. *J Bone Joint Surg* 65A:629-631
- 19 Straehely D, Heller A, Solomons C et al (1985) The effect of arthroscopic irrigating solutions on cartilage and synovium. *Trans Orthop Res Soc* 10:26
- 20 Vad VB, Bhat AL, Sculco TP, Wickiewicz TL (2003) Management of knee osteoarthritis: knee lavage combined with hylan versus hylan alone. *Arch Phys Med Rehabil* 85:634-637
- 21 Аветисян М.Б., Гречко В.Н. Новый метод артроскопического лечения больных при дегенеративных заболеваниях суставов/Травматология и ортопедия России (35)- 2005 (специальный выпуск), С.16-17.
- 22 Ochi M, Uchio Y, Kawasaki S, Iwasa J (2002) Transplantation of cartilage-like tissue made by tissue engineering in the treatment of cartilage defects of the knee. *J Bone Joint Surg Br* 84(4):571-578
- 23 Sumen Y, Ochi M, Ikuta Y (1995) Treatment of articular defects with meniscal allografts in a rabbit knee model. *Arthroscopy* 11:185-193
- 24 Hangody L, Fules P (2003) Autologous osteochondral mosaicplasty for the treatment of full-thickness defects of weight-bearing joints: Ten years of experimental and clinical experience. *J Bone Joint Surg Am* 85:25-32
- 25 Адамчик Г., Антоляк Л., Скрок Т., Смигельски Р. Ранние результаты лечения дефектов суставного хряща при помощи аутогенных хрящевых и костных трансплантатов методом ОАТС/Травматология и ортопедия России (35)- 2005 (специальный выпуск), С.16-17.
- 26 Steadman JR, Briggs KK, Rodrigo JJ, Kocher MS, Gill TJ, Rodkey WG (2003) Outcomes of microfracture for traumatic chondral defects of the knee: average 11 year follow-up. *Arthroscopy* 19:477-484
- 27 Peterson L, Minas T, Brittberg M, Nilsson A, Sjogren-Jansson E, Lindahl A (2000) Two- to 9-year outcome after autologous chondrocyte transplantation of the knee. *Clin Orthop* 374:212-234
- 28 Bentley G, Biant LC, Carrington WJ, Akmal M, Goldberg A, Williams AM, Skinner JA, Pringle J (2003) A prospective, randomised comparison of autologous chondrocyte implantation versus mosaicplasty for osteochondral defects in the knee. *J Bone Joint Surg [Br]* 85-B:223-230
- 29 Henderson IJ, Tuy B, Connel D, Oakes B, Hettwer WH (2003) Prospective clinical study of autologous chondrocyte implantation and correlation with MRI at three and 12 months. *J Bone Joint Surg [Br]* 85-B:1060-1066
- 30 Harrison PE, Ashton IK, Johnson WE, Turner SL, Richardson JB, Ashton BA (2000) The in vitro growth of human chondrocytes. *Cell Tissue Bank* 1(4):255-260
- 31 Jackson DW, Scheer MJ, Simon TM. (2001) Cartilage substitutes: overview of basic science and treatment options. *J Am Acad Orthop Surg* 9:37-52
- 32 Messner K, Gillquist J (1996) Cartilage repair: a critical review. *Acta Orthop Scand* 67:523-529
- 33 Marcacci M, Zaffagnini S, Kon E, Visani A, Iacono F, Loreti I (2002) Arthroscopic autologous chondrocyte transplantation: technical note. *Knee Surg Sports Traumatol Arthrosc* 10:154-159
- 34 Cherubino P, Grassi FA, Bulgheroni P, Ronga M (2003) Autologous chondrocyte implantation using a bilayer collagen membrane: a preliminary report. *J Orthop Surg (Hong Kong)* 11:10-15
- 35 Gigante A, Bevilacqua C, Zara C, Travasi M, Chillemi C (2001) Autologous chondrocyte implantation: cells phenotype and proliferation analysis. *Knee Surg Sports Traumatol Arthrosc* 9:254-258
- 36 Archer CW, McDowell J, Bayliss MT, Stephens MD, Bentley G (1990) Phenotypic modulation in sub-populations of human articular chondrocytes in vitro. *J Cell Sci* 97:361-371
- 37 Benya PD, Shaffer JD (1982) Dedifferentiated chondrocytes reexpress the differentiated collagen phenotype when cultured in agarose gels. *Cell* 30:215-224
- 38 Ehlers E-M, Fub M, Rohwedel J, Russlies M, K?hnel W, Behrens P (1999) Development of a biocomposite to fill out articular cartilage lesions. Light, scanning and transmission electron microscopy of sheep chondrocytes cultured on a collagen I/III sponge. *Ann Anat* 181:513-518
- 39 Gigante A, Bevilacqua C, Cappella M, Manzotti S, Greco F (2003) Engineered articular cartilage: influence of the scaffold on cell phenotype and proliferation. *J Mater Sci* 14:713-716
- 40 Gigante A, Bevilacqua C, Ricevuto A., Mattioli-Belmonte M., Greco F (2006) Membrane-seeded autologous chondrocytes: cells viability and proliferation analysis. *Knee Surg Sports Traumatol Arthrosc*